GAMETE
SCIENTIFIC - RESEARCH BULLETIN
Vol. 11, No. 35, Winter 2014

گامت
بولتن علمی ـ پژوهشی
سال یازدهم، شمارهٔ ۳۵، زمستان ۱۳۹۲

بررسی مقایسه‌ای یافته‌های سیتولوژیک و پاتولوژیک در ضایعات دهانهٔ رحم

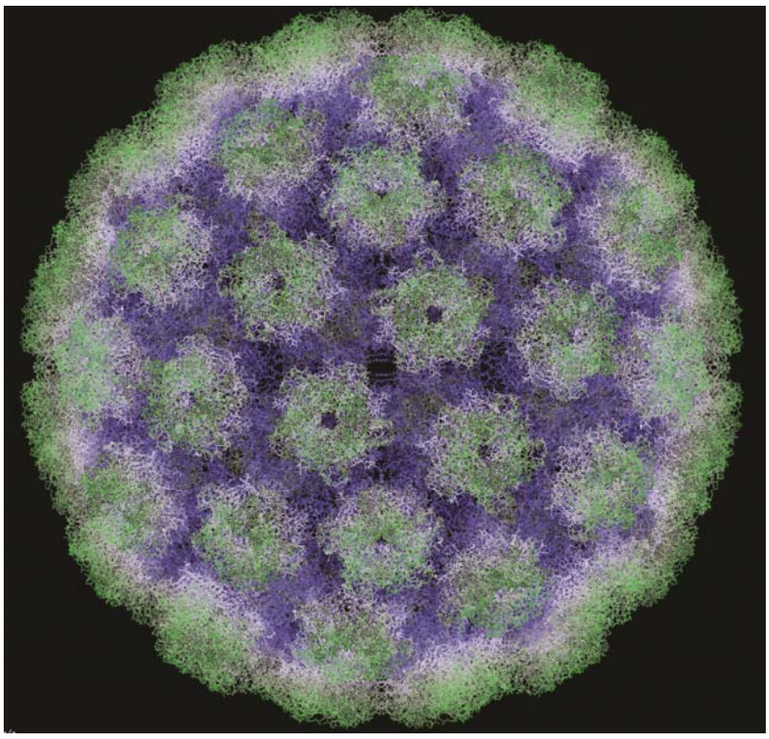

مقدمه

سرطان دهانهٔ رحم دومین سرطان شایع زنان در سراسر جهان به شمار می‌رود که در صورت تشخیص زودهنگام، قابل درمان است. گئورگ پاپانیکولائو[1] در سال ۱۹۲۸ برای اولین بار تغییرات سیتولوژیک موجود در اسمیرهای دهانهٔ رحم را توصیف کرد ولی سال‌ها طول کشید تا این یافته‌ها کاربرد عملی و گستردهٔ امروزی را پیدا کنند.

در دههٔ ۱۹۵۰ میلادی، پزشکان استفاده از سیتولوژی دهانهٔ رحم را که به نام ابداع کنندهٔ آن پاپ اسمیر[2] خوانده شد آغاز کردند ولی همچنان برنامهٔ مدون و واحدی برای نحوهٔ استفاده و تفسیر آن وجود نداشت. این تست عمدتاً برای خانم‌های جوان متعلق به اقشار بالای اقتصادی - اجتماعی درخواست می‌شد که علت اصلی مراجعهٔ آنها انتخاب روشی برای پیشگیری از بارداری یا مراقبت‌های پیش از حاملگی بود. این افراد از نظر ریسک ابتلا به سرطان دهانهٔ رحم در گروه کم‌خطر قرار داشتند حال آنکه این بیماری کماکان افراد پرشماری را در سطح جهان به کام مرگ می‌کشانید؛ در نتیجه غربالگری سرطان دهانهٔ رحم در کشورهای مختلف جهان به تدریج گسترش یافت و بدان‌جا رسید که امروزه جاافتاده‌ترین و مقبول‌ترین برنامهٔ غربالگری سرطان در سراسر جهان به شمار می‌رود.

همزمان و به موازات این پیشرفت، بررسی بافتی نمونه‌های بیوپسی سرویکس نیز به صورت گسترده انجام می‌شد.

بیوپسی عمدتاً در مواردی صورت می‌گرفت که در معاینهٔ ظاهری (بعدها توسط کولپوسکوپ[3]) زخم یا ضایعه‌ای در دهانهٔ رحم مشاهده می‌شد و یا در پاپ اسمیر به عمل آمده نشانه‌ای از ضایعات پیش‌سرطانی یافت می‌گردید.

با استفادهٔ وسیع از این دو روش (سیتولوژی و پاتولوژی)، افزایش موارد عدم انطباق بین گزارش پاپ اسمیر و گزارش پاتولوژی بیوپسی سرویکس، مشکل تازه‌ای در برابر پزشکان قرار داد که همانا افزایش سردرگمی پزشکان برای اتخاذ تصمیم صحیح درمانی برای بیمار می‌باشد.

---

1. George Papanicolaou
2. Pap smear
3. Colposcope

مطالعهٔ حاضر به بررسی علل این عدم تطابق، راه‌های به حداقل رساندن آنها و در نهایت نحوهٔ بهره‌گیری از این دو ابزار مهم (بررسی سیتولوژیک و پاتولوژیک نمونه‌های دهانهٔ رحم) برای رسیدن به حداکثر حساسیت و ویژگی، انجام شده است تا بتوان بهترین پروتکل درمانی برای ضایعات پیش‌سرطانی دهانهٔ رحم را انتخاب کرد.

تعاریف پایه

❊ **متاپلازی سلول‌های سنگفرشی**[1]: وضعیتی خوش‌خیم است که در آن بافت پوششی اسکوآموس جایگزین اپیتلیوم اندوسرویکس می‌شود. مهم‌ترین عامل ایجاد آن اسیدیتهٔ پایین واژن و سرویکس است. در سنین کمتر از ۱۸ سالگی در ناحیه T-zone (محل تلاقی بافت اپیتلیال سنگفرشی اکزوسرویکس با بافت استوانه‌ای اندوسرویکس اطراف گردن رحم) به طور طبیعی یک متاپلازی فعال وجود دارد که از مشخصات آن حساسیت بیشتر به ویروس HPV است. در صورت وجود این سلول‌ها، اگر فرد به ویروس مزبور آلوده گردد، امکان ابتلاء وی به سرطان دهانهٔ رحم بیشتر می‌شود.

❊ **سلول‌های اسکواموس آتیپیک با اهمیت نامعین**[2]: تغییرات سلول‌های اسکواموس است که به قطع و یقین به عنوان سلول‌های خوش‌خیم یا ضایعات داخل اپیتلیالی و یا کارسینوم قابل تشخیص نیستند؛ یعنی نه نشانهٔ قطعی نئوپلاسم (وجود سلول‌هایی با هستهٔ درشت و کروماتین نامنظم و دانه‌دار) دیده می‌شود و نه می‌توان این تغییرات را تنها به التهاب و یا پدیده‌های خوش‌خیم دیگر نسبت داد. در پاره‌ای موارد خطای تکنیکی خشک شدن لام پیش از فیکساسیون، عامل پدید آمدن این سلول‌ها در روش‌های سنتی تهیهٔ پاپ اسمیر است (که این مشکل در روش‌های تهیهٔ پاپ اسمیر بر پایهٔ مایع مثل تین پرپ[3] تا حد زیادی برطرف می‌شود). این سلول‌ها در مراحل اولیهٔ عفونت HPV نیز مشاهده می‌شوند.

❊ **سلول‌های غددی آتیپیک**[4]: تغییرات سلول‌های غددی (گلاندولار) است که مسؤول تولید موکوس در ناحیهٔ اندوسرویکس هستند و به قطع و یقین به عنوان سلول‌های خوش‌خیم یا ضایعات داخل اپیتلیالی و یا کارسینوم قابل تشخیص نیستند.

❊ **ضایعات داخل اپیتلیال غددی**[5]: شامل دیسپلازی سلول‌های غددی از هر درجه و نیز آدنوکارسینوم درجا[6] است.

❊ **سلول‌های اسکواموس آتیپیک که نمی‌توان ضایعهٔ داخل اپیتلیالی با درجهٔ بالا را رد کرد**[7]: ریسک تبدیل این سلول‌ها به به درجات بالای ضایعات داخل اپیتلیالی بیشتر از موارد ASC-US است.

❊ **ضایعهٔ داخل اپیتلیال اسکواموس با درجهٔ پایین**[8]: شامل تغییرات سلولی ناشی از ویروس پاپیلومای انسانی (HPV)، کویلوسیتوز[9]، آتیپی‌کویلوسیتی[10]، آتیپی کوندیلومایی[11]، کوندیلوما، دیسپلازی خفیف[12] و نئوپلازی داخل اپیتلیالی درجهٔ ۱[13] است.

❊ **ضایعهٔ داخل اپیتلیالی اسکواموس با درجهٔ بالا**[14]: شامل دیسپلازی متوسط، دیسپلازی شدید، نئوپلازی داخل اپیتلیالی درجهٔ ۲ (CIN II)، نئوپلازی داخل اپیتلیالی درجهٔ ۳ (CIN III) و کارسینوم درجا است.

❊ **نامناسب برای ارزیابی**[15]: در صورتی اسمیر سیتولوژی دهانهٔ رحم با این عبارت توصیف می‌شود که اولاً هیچ سلول اپیتلیال غیرطبیعی در اسمیر یافت نشود و ثانیاً یکی از حالات زیر وجود داشته باشد:

۱- تعداد اندک سلول‌های اسکواموس: وجود سلول‌های اسکواموس در کمتر از ۱۰٪ سطح لام

۲-پوشیده شدن بیشتر از ۷۵٪ سلول‌های اپیتلیال توسط خون، التهاب و مناطق ضخیم

۳- عدم فیکساسیون مناسب و آرتیفکت ناشی از خشک شدن در مجاورت هوا.

باید توجه داشت که عدم مشاهدهٔ سلول‌های اندوسرویکال باعث نامناسب قلمداد شدن اسمیر نمی‌گردد. البته این موارد بیشتر در مواقعی که لام پاپ اسمیر به روش سنتی تهیه می‌شود مشاهده می‌گردد و در صورت تهیهٔ پاپ اسمیر بر اساس روش‌های مبتنی بر پایهٔ مایع (مثل ThinPrep) مشکلات مورد اشاره به میزان قابل توجهی کاهش می‌یابند.

نمونهٔ بیوپسی نیز زمانی نامناسب تلقی می‌شود که:

---

1. Squamous cell metaplasia
2. Atypical Squamous Cells of Undetermined Significance (=ASC-US)
3. ThinPrep
4. Atypical Glandular Cells (=AGC)
5. Glandular Intraepithelial Lesion=GIL
6. Insitu
7. Atypical Squamous Cells; can not exclude HSIL (=ASC-H)
8. Low-grade Squamous Intraepithelial Lesion (=LSIL)
9. koilocytosis
10. Koilocytotic atypia
11. Condylomatous atypia
12. mild dysplasia
13. Cervical Intraepithelial Neoplasia grade I (=CIN I)
14. High-grade Squamous Intraepithelial Lesion (=HSIL)
15. Unsatisfactory for evaluation

۱- نمایندهٔ واقعی ضایعهٔ مورد نظر نباشد (مانند موردی که اپیتلیوم اسکواموس در نمونهٔ بیوپسی وجود ندارد اما در پاپ اسمیر تشخیص ضایعهٔ اپیتلیال اسکواموس داده شده است).

۲- قابل تفسیر نباشد (مثل اثر وسیع و شدید کوتری).

❊ **تغییرات سلولی خوش‌خیم**[1]: عفونت‌ها بجز عفونت HPV، تغییرات ناشی از التهاب، تغییرات واکنشی (راکتیو)[2] و تغییرات ناشی از ترمیم[3] و همچنین واژینیت/سرویسیت آتروفیک را شامل می‌شود.

توجه: تغییرات التهابی شایع‌ترین گزارشی است که متخصصان زنان از نمونه‌های پاپ اسمیر دریافت می‌کنند و با توجه به اینکه این تغییرات خوش‌خیم تلقی می‌شوند در بسیاری از موارد (به ویژه در کشورهای در حال توسعه که پروتکل غربالگری مدون و دقیقی از سوی مراجع ذی‌ربط ارائه نشده است) مورد غفلت قرار می‌گیرند. توصیهٔ کنگره متخصصان زنان و زایمان آمریکا[4] در این موارد، درمان عفونت (در صورت لزوم) و تکرار پاپ اسمیر پس از ۴ تا ۶ ماه است. اگر تغییرات التهابی همچنان پابرجا باشند، بیمار باید برای کولپوسکوپی ارجاع داده شود.

❊ **کارسینوم سلول اسکواموس**[5]: نئوپلاسم اپیتلیال مهاجم[6] با تمایز اسکواموس است.

❊ **آدنوکارسینوم**[7]: نئوپلاسم اپیتلیال مهاجم با تمایز غددی است.

انواع خطاها:

❊ **خطای تفسیر**: حالتی است که در آن سلول‌هایی که پیشتر توسط سایتواسکرینر[8] با علامت یا نقطه مشخص شده است در ارزیابی مجدد توسط پاتولوژیست به گونهٔ متفاوتی تفسیر می‌شود.

❊ **خطای غربالگری**[9]: سلول‌هایی که پیشتر علامت‌گذاری نشده‌اند در بررسی مجدد مورد توجه قرار گرفته و منجر به تشخیص متفاوتی می‌شوند.

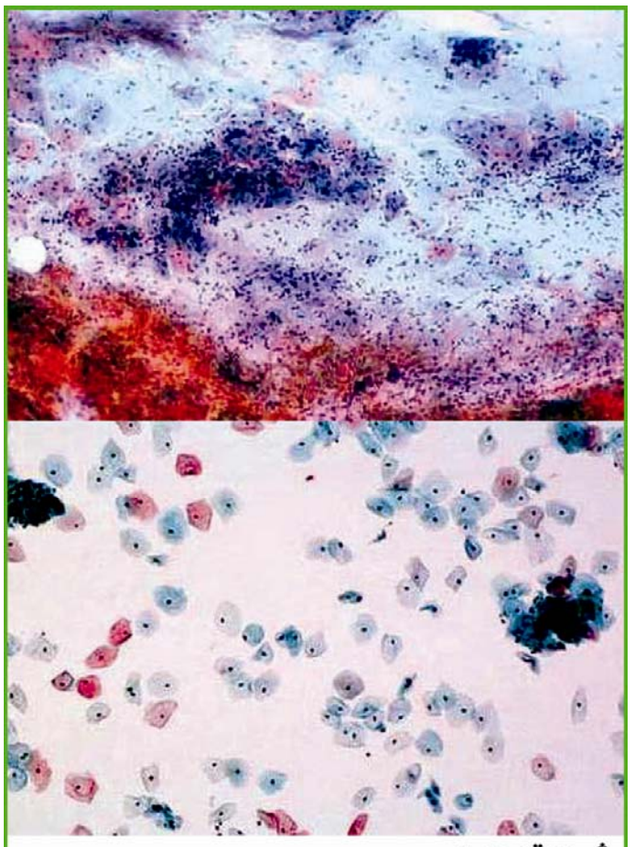

شرح تصویر:

بالا: نمونهٔ سلول‌های مشاهده شده در پاپ اسمیر سنتی

پایین: نمونهٔ سلول‌های مشاهده شده به روش تین پرپ

❊ **خطای تعیین کفایت نمونه**: در بررسی مجدد، نمونه برای ارزیابی نامناسب تعیین می‌شود. باید توجه داشت اسمیری که حاوی سلول‌های غیر طبیعی اپیتلیالی (آتیپیک، ضایعهٔ داخل اپیتلیال یا کارسینوم) است نباید نامناسب قلمداد شود.

مطالعات متعددی در مورد میزان حساسیت و ویژگی سیتولوژی دهانهٔ رحم (پاپ اسمیر) و نمونه‌های بیوپسی و میزان تطابق گزارش‌های حاصله در مراکز مختلف علمی جهان انجام شده‌اند که از جملهٔ کامل‌ترین و جامع‌ترین آنها مطالعه‌ای

توصیهٔ کنگرهٔ متخصصان زنان و زایمان آمریکا (ACOG) برای تغییرات التهابی، درمان عفونت (در صورت لزوم) و تکرار پاپ اسمیر پس از ٤ تا ۶ ماه است. در صورتی که تغییرات التهابی همچنان پابرجا باشند، بیمار باید برای کولپوسکوپی ارجاع شود.

---

1. Benign Cellular Changes=BCC
2. reactive
3. repair
4. American Congress of Obstetricians and Gynecologists (=ACOG)
5. Squamous Cell Carcinoma
6. invasive
7. Adenocarcinoma
8. cytoscreener
9. screening

است که توسط کالج پاتولوژیست‌های آمریکا[1] بر روی ۲۲۴۳۹ نمونه در ۳۴۸ آزمایشگاه در سراسر آمریکا انجام شد.

نتایج مطالعهٔ مزبور نشان می‌دهد که از بین ۱۴۴۴ مورد تشخیص سیتولوژیک منفی کاذب، ۴۴ مورد (۳٪) ناشی از خطاهای تفسیری پاتولوژیست، ۳۵ مورد (۲/۴٪) مربوط به خطاهای غربالگری توسط سایتواسکرینر و ۱۳ مورد (۰/۹٪) مربوط به هردوی این خطاها بوده است. ۲ مورد (۰/۱٪) در بازبینی نمونه‌ها، نامناسب ارزیابی شده و ۱۲۰ مورد (۸/۳٪) در بازبینی به عنوان ASC-US و AGUS در نظر گرفته شدند و باقی موارد منفی کاذب (یعنی ۱۲۳۰ مورد یا ۸۵/۲٪) ناشی از خطاهای نمونه‌برداری سیتولوژی بودند. همچنین بررسی مجدد ۱۵۲۷ مورد تشخیص سیتولوژی مثبت نشان داد که موارد مثبت کاذب شامل ۷۸ مورد (۵/۱٪) خطای تفسیری، ۱ مورد خطای غربالگری، ۱ مورد مجموع این دو خطا بوده و ۲ مورد در بازبینی، نامناسب ارزیابی شدند. ۱۴۴۵ مورد باقی‌مانده (۹۴/۶٪) ناشی از خطاهای نمونه‌برداری بیوپسی بودند.

بیش از ۹۰٪ موارد عدم تطابق بین نتایج سیتولوژی و پاتولوژی ناشی از خطای نمونه‌برداری است.

بررسی مجدد بیوپسی‌های ۲۹۷۱ مورد عدم تطابق بین نتایج سیتولوژی و پاتولوژی منجر به تغییر تشخیص در ۲۴۰ مورد (۸/۱٪) از این موارد گردید و باقی موارد عدم تطابق یعنی ۲۷۳۱ مورد (۹۱/۹٪)، ناشی از خطاهای نمونه‌برداری سیتولوژی یا بیوپسی بودند.

در مجموع، در مطالعهٔ مزبور ارزش پیشگویی مثبت[2] یک سیتولوژی ۸۸/۹٪ محاسبه گردید (یعنی احتمال آنکه یک تست پاپ اسمیر مثبت توسط بیوپسی تأیید شود ۸۸/۹٪ است). همچنین از بین نمونه‌های سیتولوژی با تشخیص ASC-US، پس از انجام بیوپسی در ۶۲/۷٪ از موارد یک ضایعهٔ داخل اپیتلیالی یا بدخیمی کشف شد و در بین موارد AGUS این رقم ۵۲٪ بود.

نکتهٔ حائز اهمیت دیگر که در مطالعهٔ مزبور مورد توجه قرار گرفت، فاصلهٔ زمانی بین انجام پاپ اسمیر و بیوپسی بود که از انجام همزمان تا سه ماه (یعنی بیوپسی سه ماه بعد از پاپ اسمیر انجام شده) متغیر بود و جالب نظر اینکه در مواردی که سیتولوژی و بیوپسی همزمان انجام شده‌اند حساسیت، کاهش و ویژگی، افزایش یافته است. در توجیه علت این مسأله ذکر شده که احتمالاً کاهش حساسیت به این دلیل بوده که برای پیشگیری از خونریزی و ازهم‌گسیختگی سلول‌های اپیتلیال، احتمالاً پزشک نمونه‌برداری سیتولوژی را ملایم‌تر و سطحی‌تر انجام می‌دهد تا از تداخل در نمونهٔ بیوپسی پرهیز کند ولی دلیل افزایش ویژگی در این حالت نامعلوم است.

در مواردی که همزمان با بررسی نمونهٔ بیوپسی، نتیجهٔ سیتولوژی قبلی یا همزمان بیمار در اختیار پاتولوژیست مربوطه قرار داشته باشد، حساسیت پاسخ حاصله به میزان قابل توجهی افزایش می‌یابد.

نکتهٔ مهم و عملی مشاهده شده در مطالعهٔ مزبور این بود که در مواردی که همزمان با بررسی بیوپسی، نتیجهٔ سیتولوژی قبلی یا همزمان بیمار در اختیار پاتولوژیست مربوطه قرار داشته، حساسیت پاسخ حاصله به میزان قابل توجهی افزایش یافته است که این، نشان‌دهندهٔ اهمیت اطلاع پاتولوژیست از سابقهٔ قبلی بیمار برای رسیدن به تشخیص صحیح است. و در نهایت میزان کلی عدم تطابق بین نتایج پاپ اسمیر و بیوپسی ۱۶/۵٪، حساسیت، ویژگی و ارزش پیشگویی کنندهٔ مثبت یک تشخیص سیتولوژیک به ترتیب ۸۹٪، ۶۵٪ و ۸۹٪ تعیین شده است. همچنین مشاهده شد که مانند بسیاری از روش‌های تشخیصی و آزمایشگاهی، بین حساسیت و ویژگی کلی، ارتباط معکوسی وجود دارد به طوری که تلاش برای افزایش یکی از این پارامترها، احتمالاً منجر به کاهش دیگری خواهد شد.

این مطالعه و مطالعات متعدد مشابه نشان می‌دهند هرچند بررسی نمونهٔ بیوپسی همیشه به عنوان استاندارد طلایی[3] در نظر گرفته شده و نتایج سیتولوژی با آن سنجیده می‌شود، اما باید به خاطر داشت که موارد عدم تطابق بین نتایج این دو می‌تواند به هر یک از عوامل زیر (یا مجموعه‌ای از آنها) بستگی داشته باشد:

جمع‌آوری نمونهٔ اسمیر، آماده‌سازی اسمیر، فیکساسیون اسمیر، رنگ‌آمیزی اسمیر، بررسی اسمیر توسط سایتو-اسکرینر، تشخیص اسمیر توسط پاتولوژیست، معاینه/کولپوسکوپی دهانهٔ رحم، جمع‌آوری نمونهٔ بیوپسی، فیکساسیون نمونهٔ بیوپسی، آماده‌سازی و رنگ‌آمیزی

---

[1] . College of American Pathologists (=CAP)
[2] . Positive Predictive Value (=PPV)
[3] . Gold Standard

نمونهٔ بیوپسی، میزان گستردگی ارزیابی نمونهٔ بیوپسی (تعداد سطوح برش داده شده) و تشخیص نمونهٔ بیوپسی.

در مطالعات دیگری نیز که به همین موضوع پرداخته‌اند موارد متعددی ذکر شده که نتیجهٔ سیتولوژی در مقایسه با بیوپسی، نمایانگر تصویر واقعی‌تری از ضایعهٔ بیمار به دست داده که این نقیصه عمدتاً براثر خطای ناشی از نمونه‌برداری بیوپسی بوده است.

در اینجا تأکید بر این نکته لازم به نظر می‌رسد که عموماً افرادی کاندید انجام کولپوسکوپی و بیوپسی می‌گردند که وضعیت آنان شامل موارد زیر باشد:

۱- در بررسی پاپ اسمیر نکتهٔ غیر طبیعی گزارش شده باشد.

۲- در معاینه و کولپوسکوپی نکتهٔ غیر طبیعی دیده شود.

۳- فرد در گروه پرخطر (براساس سابقه) قرار داشته باشد.

بنابراین بررسی آماری میزان انطباق بین نتایج سیتولوژی و پاتولوژی در افرادی که در پی سیتولوژی غیر طبیعی تحت بیوپسی قرار گرفته‌اند ممکن است نمایانگر واقعی این میزان در کل جامعه نباشد.

در مطالعهٔ دیگری که توسط دکتر ابراهیم[1] و همکاران انجام شد، نمونهٔ سیتولوژی، ضایعهٔ سرویکس را در ۴۰٪ موارد به درستی تشخیص داده و مابقی موارد در نمونه‌های بیوپسی سرویکس کشف شده‌اند و چنین نتیجه‌گیری شده که استفادهٔ توأمان از این دو روش برای بیمارانی که در معرض خطر ضایعات داخل اپیتلیالی سرویکس هستند می‌تواند به کشف هر چه سریع‌تر و دقیق‌تر این ضایعات کمک شایانی کند.

استفادهٔ توأمان از سیتولوژی و پاتولوژی می‌تواند به کشف هر چه سریع‌تر و دقیق‌تر ضایعات داخل اپیتلیالی سرویکس کمک شایانی کند. یافته‌های این دو روش مکمل یکدیگرند و هر گونه نتیجهٔ غیر طبیعی در هر یک از روش‌ها نباید به علت عدم تأیید توسط روش دیگر مورد غفلت قرار گیرد.

نتیجه‌گیری

سیتولوژی دهانهٔ رحم پس از گذشت سالیان متمادی همچنان روشی بسیار کارآمد برای کشف موارد پیش‌سرطانی دهانهٔ رحم به شمار می‌رود. همچنین در بسیاری موارد برای تشخیص قطعی ضایعات سرویکس، پزشک مبادرت به انجام بیوپسی از این محل می‌کند.

در صورت عدم تطابق بین نتیجهٔ سیتولوژی و پاتولوژی، پس از اطمینان از دقت و صحت هر دو پاسخ، باید ضایعهٔ پیشرفته‌تر به عنوان ملاک برای انتخاب روش درمانی در نظر گرفته شود.

در مواردی که عدم انطباق بین نتایج پاپ اسمیر و بیوپسی سرویکس وجود دارد، این کاستی علاوه بر ایجاد سردرگمی در انتخاب نحوهٔ صحیح درمان، بعضاً موجب بی‌اعتمادی پزشک به پاسخ‌های پاپ اسمیر یا بیوپسی می‌گردد. مطالعات متعدد که در مراکز معتبر علمی به انجام رسیده‌اند نشان می‌دهند که منشاء این عدم تطابق شامل موارد متعددی است که به لحاظ آماری بیشترین تعداد آنها را خطای برداشت نمونهٔ سیتولوژی و بیوپسی تشکیل می‌دهند که در برخی موارد نیز اجتناب‌ناپذیرند، زیرا تنها تعدادی از این ضایعات که هنوز در مراحل اولیهٔ تغییرات سلولی هستند نمای ظاهری یا کولپوسکوپیک سرویکس را در حدی تغییر می‌دهند که برای پزشک قابل رویت باشد. بنابراین با در نظر گرفتن میزان حساسیت و ویژگی این روش‌های تشخیصی و همچنین ارزش پیشگویی‌کنندهٔ مثبت آنها می‌توان به ارزیابی واقع‌بینانه‌ای از نتایج حاصله دست یافت.

و در نهایت اینکه:

۱- یافته‌های پاپ اسمیر و بیوپسی سرویکس مکمل یکدیگرند و هر گونه نتیجهٔ غیر طبیعی در هر یک از روش‌ها (در صورتی که توسط روش دیگر تأیید نشده باشد) نباید به عنوان آرتیفکت تلقی شود و مورد غفلت قرار گیرد.

۲- به طور کلی در صورتی که عدم تطابق بین نتیجهٔ سیتولوژی و پاتولوژی وجود داشته باشد، باید پس از اطمینان از دقت و صحت هر دو پاسخ، تشخیصی که بیماری پیشرفته‌تر را نشان می‌دهد به عنوان ملاک برای انتخاب روش درمانی در نظر گرفته شود.

---

[1] . Ibrahim

موارد ASC-H، LSIL، HSIL و AGC باید بی‌درنگ برای انجام کولپوسکوپی ارجاع داده شوند.

اگر انجام و بررسی پاپ اسمیر، با روش‌هایی مبتنی بر محیط مایع مانند تین پرپ صورت گرفته باشد، روش برتر پیگیری، آزمایش HPV DNA خواهد بود.

۳- در پایان توصیهٔ انجمن آمریکایی کولپوسکوپی و پاتولوژی سرویکس[1] که در نشست سال ۲۰۰۱ منتشر شد و در سال‌های بعد نیز مورد تأیید قرار گرفت ارائه می‌شود. این توصیه به دستورالعمل اجماع سال ۲۰۰۱ برای درمان زنان مبتلا به ابنورمالیتی‌های سیتولوژی سرویکس معروف است، که عبارت است از:

۱- موارد ASC-US را می‌توان به یکی از طرق ذیل پیگیری کرد:

۱-۱- تکرار مجدد پاپ اسمیر و در صورت تداوم وضعیت، انجام کولپوسکوپی.

۱-۲- کولپوسکوپی بی‌درنگ (بلافاصله).

۱-۳- آزمایش HPV DNA برای جستجوی انواع پرخطر ویروس پاپیلومای انسانی.

توجه: اگر انجام و بررسی پاپ اسمیر، با روش‌هایی مبتنی بر محیط مایع مانند تین پرپ صورت گرفته باشد، روش برتر پیگیری، آزمایش HPV DNA خواهد بود.

۲- موارد ASC-H، LSIL، HSIL و AGC باید بی‌درنگ برای انجام کولپوسکوپی ارجاع داده شوند.

این دستورالعمل که از آن زمان تاکنون مورد استفاده قرار گرفته در نشست سال ۲۰۱۲ میلادی تغییرات قابل توجهی نموده و در آوریل سال ۲۰۱۳ میلادی منتشر شده که کلیات آن در سایت www.ASCCP.org/consensus 2012 در دسترس است و در شماره های بعدی گامت به جزئیات و نحوه تفسیر آن پرداخته خواهد شد.

در صورت عدم تطابق بین نتیجهٔ سیتولوژی و پاتولوژی، پس از اطمینان از دقت و صحت هر دو پاسخ، باید ضایعهٔ پیشرفته‌تر به عنوان ملاک برای انتخاب روش درمانی در نظر گرفته شود.

[1]. the American Society for Colposcopy and Cervical Pathology (=ASCCP)

REFERENCES

1- **Dorlands illustrated medical dictionary**. 29th ed. Philadelphia: W.B. Saunders 2000; Endocervix: p. 625.
2- **American College of Obstetricians and Gynecologists Pamphlet**. Cancer of the Cervix. Washington DC 2004.
3- *Ashfag R, and et al*. **Acta Cytol**. 1999; 43: 81-5.
4-http://www.medscape.com/**UpToDate**/2000/09.00/utd0901.10 .good/pnt-utd0901.10.good.html.
5- *Bruce A, and et al*. **Arch Path Lab Med**, June 1996; 120: 523-9.
6- *Dasari P, and et al*. Cytojournal, 2010; 7: 16.
7- **ACOG Committee on Practice Bulletins--Gynecology**. ACOG Practice Bulletin no. 109: Cervical cytology screening. *Obstet Gynecol.* 2009;114:1409–20.
8- *Hammes LS, and et al*. Gynecol Oncol. 2007;105:157–65.

مزایای آماده‌سازی بافت با استفاده از RML[1] در مقایسه با روش‌های سنتی

مقدمه

با پیشرفت روزافزون شاخه‌های گوناگون علوم پزشکی، جایگاه پاتولوژی نه تنها در تشخیص دقیق بیماری‌ها بلکه در کمک به انتخاب روش‌های درمانی صحیح نیز ارتقاء چشمگیری داشته است. یکی از شاخه‌های پاتولوژی که در سالیان اخیر جهشی خیره‌کننده داشته، آسیب‌شناسی تشریحی (جراحی)[2] است. این شاخه از پاتولوژی در واقع بررسی ماکروسکوپی و میکروسکوپی بافت‌های خارج شده از بدن بیمار (حاصل از اعمال جراحی، بیوپسی‌های مختلف اعم از سطحی، تحت هدایت[3] CT، سونوگرافی و...) است. در این مقاله مروری اجمالی بر مراحل مختلف پردازش بافت (از زمان وصول آن تا تهیهٔ لام پاتولوژی) انجام خواهیم داد.

مراحل مختلف پردازش بافت

بافت‌ها عموماً درون یک مادهٔ فیکساتیو (مانند فرمالین ۱۰٪) گذاشته و به آزمایشگاه ارسال می‌شوند. مرحلهٔ نخست کار شامل بررسی ماکروسکوپی بافت و در صورت لزوم تهیهٔ برش‌ها و برداشتن قطعات لازم برای بررسی میکروسکوپی آن است. سپس قطعات مورد اشاره طی فرآیندی که Tissue Processing نام دارد برای تهیهٔ بلوک‌های پارافینی آماده می‌شوند. این فرآیند شامل سه مرحله است:

۱- مرحلهٔ آب‌گیری: آب و مادهٔ فیکساتیو موجود در سلول‌ها از طریق قرار دادن بافت در ظروف حاوی الکل با درجات مختلف خارج می‌شود.

۲- مرحلهٔ شفاف‌سازی: الکل با محلولی که ضریب شکست آن مشابه پروتئین‌ها است جایگزین می‌شود (مثل گزیلل).

۳- مرحلهٔ نفوذ پارافین: در نهایت آب خارج شده از سلول‌ها با موم پارافین[4] جایگزین و به این ترتیب یک بلوک پارافینی آمادهٔ برش تهیه می‌شود.

سپس بلوک‌های مزبور توسط دستگاه میکروتوم به ضخامت چند میکرون بریده می‌شود و روی لام قرار می‌گیرد. آنگاه بر روی لام رنگ‌آمیزی لازم صورت گرفته و برای بررسی میکروسکپی آماده می‌گردند. باید توجه داشت که در بسیاری

[1] . Rapid Microwave Labstation (=RML)
[2] . Anatomical (Surgical) Pathology
[3] . Under guide
[4] . paraffin wax



مواقع این فرآیند در واقع مرحلهٔ ابتدایی بررسی یک بافت به شمار می‌رود، زیرا امروزه نیز گاه برای رسیدن به تشخیص قطعی و نهایی نیاز به رنگ‌آمیزی‌های اختصاصی، استفاده از ایمونوهیستوشیمی[5]، پاتولوژی مولکولی[6] و... اجتناب‌ناپذیر است.

در روش‌های سنتی مرحلهٔ Tissue Processing وقت زیادی را به خود اختصاص می‌دهد به طوری که مراحل مختلف آب‌گیری، شفاف‌سازی و نفوذ پارافین به ۱۲ تا ۱۸ ساعت زمان نیاز دارد. این فرآیند طولانی گذشته از اتلاف وقت، باعث تخریب DNA و انواع آنتی‌ژن‌هایی می‌شود که برای انجام مطالعات اختصاصی باید مجدداً بازیابی گردند، همچنین با توجه به قوام متفاوت بافت‌ها و میزان چربی آنها، گاه کیفیت لام به دست آمده در حد قابل قبول نخواهد بود.

در چند دههٔ اخیر برای رفع مشکلات مورد اشاره تلاش‌های بسیاری صورت گرفته که نتیجهٔ آنها ابداع روش‌هایی جدید مثل MARTP[7] و یا RML بوده است. این فناوری‌ها نیز طی سالیان اخیر دستخوش تغییرات بسیاری گردیده‌اند و در آخرین نسل دستگاه‌های RML، قابلیت‌های دیگری از جمله فیکساسیون سریع بافت، دکلسیفیکاسیون[8] بافت‌های استخوانی، رنگ‌آمیزی‌های اختصاصی، بازیابی آنتی‌ژن‌ها، استحکام‌بخشی[9] (افزایش استحکام بافت‌های کم‌قوام مثل بافت مغز که در روش‌های سنتی برای استحکام‌بخشی، نیاز به زمان طولانی‌تری دارند) و... لحاظ شده است. [۱ و ۲]

مزایای روش RML نسبت به روش سنتی

۱- در روش RML با فعال‌سازی مولکول‌ها از راه بهره‌گیری از انرژی مایکرویو (امواج الکترومغناطیسی)، محلولی که بافت در آن غوطه‌ور شده به صورت یکنواخت

[5] . Immunohistochemistry
[6] . Molecular Pathology
[7] . Microwave-assisted Rapid Tissue Processing (= MARTP)
[8] . Decalcification
[9] . Gross Hardening

گرم می‌شود. حرارت با افزایش انرژی جنبشی باعث تسریع نفوذ مواد مختلف به درون بافت می‌گردد. از سوی دیگر چرخش مداوم محلول فوق سبب اختلاط بیشتر محتویات آن می‌شود، به طوری که تمام محتوی ظرف با بافت‌ها تماس داشته و تأثیر خود را به طور کامل بر جا می‌گذارد. بر اساس این دو خاصیت زمان آب‌گیری، شفاف‌سازی و پارافین‌دهی بافت بسته به اندازه و نوع بافت به نیم تا حداکثر ۲ ساعت تقلیل می‌یابد.

۲- با کاهش زمان پروسس بافت، تخریب DNA و آنتی‌ژن‌های بافتی، تا حد قابل توجهی کاهش می‌یابد که در بررسی های تکمیلی نظیر ایمنوهیستوشیمی دارای اهمیت بسزایی است. بدین ترتیب علاوه بر تسریع در جوابدهی که در بسیاری از موارد فاکتوری حیاتی به شمار می‌رود، تخریب اسیدهای نوکلئیک به حداقل می‌رسد.

۳- در روش‌های سنتی، بافت‌های بزرگ و دارای چربی زیاد علی‌رغم برش‌های متوالی و تبدیل آن به قطعات کوچک بافتی، گاه نیاز به چندین روز زمان برای نفوذ مادهٔ فیکساتیو و تثبیت بافت دارند اما در فناوری جدید این زمان به کمتر از یک ساعت تقلیل یافته است.

۴- در روش سنتی، دکلسیفیکاسیون بافت‌های استخوانی با استفاده از اسید، گاه به چندین روز زمان نیاز دارد اما در روش RML، با تسریع نفوذ اسید به بافت استخوانی، ضمن تقلیل قابل توجه این زمان، کیفیت بافت برای بررسی میکروسکوپی نیز حفظ می‌گردد.

۵- قابلیت استحکام‌بخشی این روش سبب می‌شود بافت‌هایی نظیر مغز و... که برای استحکام یافتن (جهت برش) به زمان طولانی‌تری نیاز دارند به سرعت قوام لازم برای تهیهٔ برش‌های بافتی را به دست آورند.

۶- بازیابی آنتی‌ژن‌ها[1] نیز که از جملهٔ مراحل ابتدایی لازم لازم برای انجام مطالعات ایمونوهیستوشیمی است به راحتی روی بافت‌های پروسس شده به این روش قابل انجام خواهد بود. برای مثال در مطالعهٔ دکتر لوجین[2] و همکارانش در سال ۱۹۹۴ مشخص شد که مطالعات هیستوشیمی و ایمونوهیستوشیمی بر روی نوروپپتیدها و پروتئین‌های بافت مغز در نمونه‌های تهیه شده به روش RML در شرایط استاندارد، کیفیت بالاتری نسبت به روش سنتی دارد.[۳]

۷- همچنین در این روش به جای گزیلل[3] که سمیت بالایی برای پرسنل بخش پاتولوژی دارد و باعث افزایش آلودگی هوا نیز می‌شود، از ایزوپروپیل الکل استفاده می‌شود که سمیت آن بسیار کمتر بوده و باعث کاهش ریسک مواجهه با مواد سمی می‌گردد.[۱ و ۲]

با توجه به موارد مزبور و بر مبنای مطالعات انجام شده در مراکز معتبر جهانی، امروزه بسیاری از آزمایشگاه‌های پاتوبیولوژی و بیمارستان‌های تخصصی در سطح جهان، روش جدید RML را جایگزین روش سنتی آماده‌سازی بافت کرده‌اند.

در روش RML با بهره‌گیری از انرژی امواج الکترومغناطیسی و همچنین چرخش مداوم محلول‌ها، نفوذ مواد مختلف به درون بافت‌ها تسریع یافته و تخریب DNA و آنتی‌ژن‌های بافتی به حداقل می‌رسد.

[1] . Antigen retrieval
[2] . Login
[3] . xylene

REFERENCES

1- apps.pathology.jhu.edu/.../pathology/microwave-processing-in-the-histology-lab.
2- Leong ASY. In Microwave Applications in Pathology. Nova Pub., USA; 2009: 12-67.
3- Login GR, and et al. J Neurosci Methods. 1994 Dec; 55(2): 173-82.

گامت / سال یازدهم، شمارهٔ ۳۵، زمستان ۱۳۹۲
صاحب امتیاز: مهسایاران
شمارهٔ مجوز انتشار: ۱۲۴/۱۰۳۲۶
مدیر مسؤول: **دکتر مهدی طاهری امین**
به کوشش: **گروه علمی آزمایشگاه نیلو**
دکتر مهدی طاهری امین
دکتر سارنگ یونسی
دکتر پوراندخت سعادتی
دکتر پیام بلوایه
دکتر سودابه جمالی
هما فروهش تهرانی
دکتر همایون رضوی

تهران، خیابان ولی‌عصر، بالاتر از پارک ساعی، خیابان سی و دوم، شمارهٔ ۴، کد پستی ۱۵۱۱۹۴۵۶۱۷
تلفن مرکزی: **۸۹۴۲** فکس: ۸۸۲۰۸۴۴۱
info@niloulab.com www.niloulab.com